

# Rekommendationer för uppföljning av appendixneoplasier (LAMN, HAMN & adenocarcinom)

Svenska Peritonealcancer Gruppen (SPCG)

Lana Ghanipour, Helgi Birgisson, Peter Cashin, Gabriella Jansson Palmer, Ingvar Syk, Jenny Brändstedt, Dan Asplund, Torbjörn Swartling, Wilhelm Graf.

Neoplasier i appendix är ovanliga och upptäcks oftast en passant. Mucinösa appendixneoplasier utgår vanligen från mucocoele appendix, som ses i ca 0,2-0,3% av alla appendektomier och dessa klassificeras histologiskt i låg- eller höggradiga neoplasier. Risken med mucinösa appendixneoplasier är ruptur med spridning av mucinbildande epitheliala celler fritt ut i bukhålan. Över tid leder detta till dissemination av mucin intraperitonealt och därmed utveckling av pseudomyxoma peritonei (PMP). Idag är standardbehandlingen för patienter med PMP cytoreduktiv kirurgi (CRS) och hyperterm intraperitoneal cytostatikabehandling (HIPEC). Ingreppet i sig är förenad med ökad morbiditet, vilket är relaterad till tumörbörda och omfattning av kirurgin. Långtidsöverlevnad för dessa patienter är god, med en 5-års överlevnad på ca 88 % (1).

Majoriteten av PMP utgår från low-grade appendiceal mucinous neoplasm (LAMN). Riskfaktorer för PMP utveckling vid LAMN är ruptur, förekomst av extra appendiceal mucin (EAM) eller extra appendiceala celler (EAC). Vid sammanställning av sex olika studier baserat på ovan riskfaktorer och dess risk för PMP utveckling visar att ca 1 % av patienterna utvecklade PMP vid en icke perforerad LAMN utan EAM eller EAC och vid rupturerad LAMN med extra appendiceal mucin 4%, medan förekomst av EAC ledde till att 30% av patienterna utvecklade PMP, dvs en disseminerad sjukdom (2-7). Majoriteten av patienterna fick recidiv inom de första två åren. Tiselius et al visar i en studie, med en medianuppföljningstid på 5 år, att ett etablerat radiologiskt uppföljningsprogram av patienter med LAMN med riskfaktorer är tillräckligt för att upptäcka recidiv (2).

Vi har nationellt inte haft ett uppföljningsprogram för patienter med LAMN. Syftet med ett standardiserat uppföljningsprogram är att tidigt upptäcka PMP-utveckling vilket resulterar i

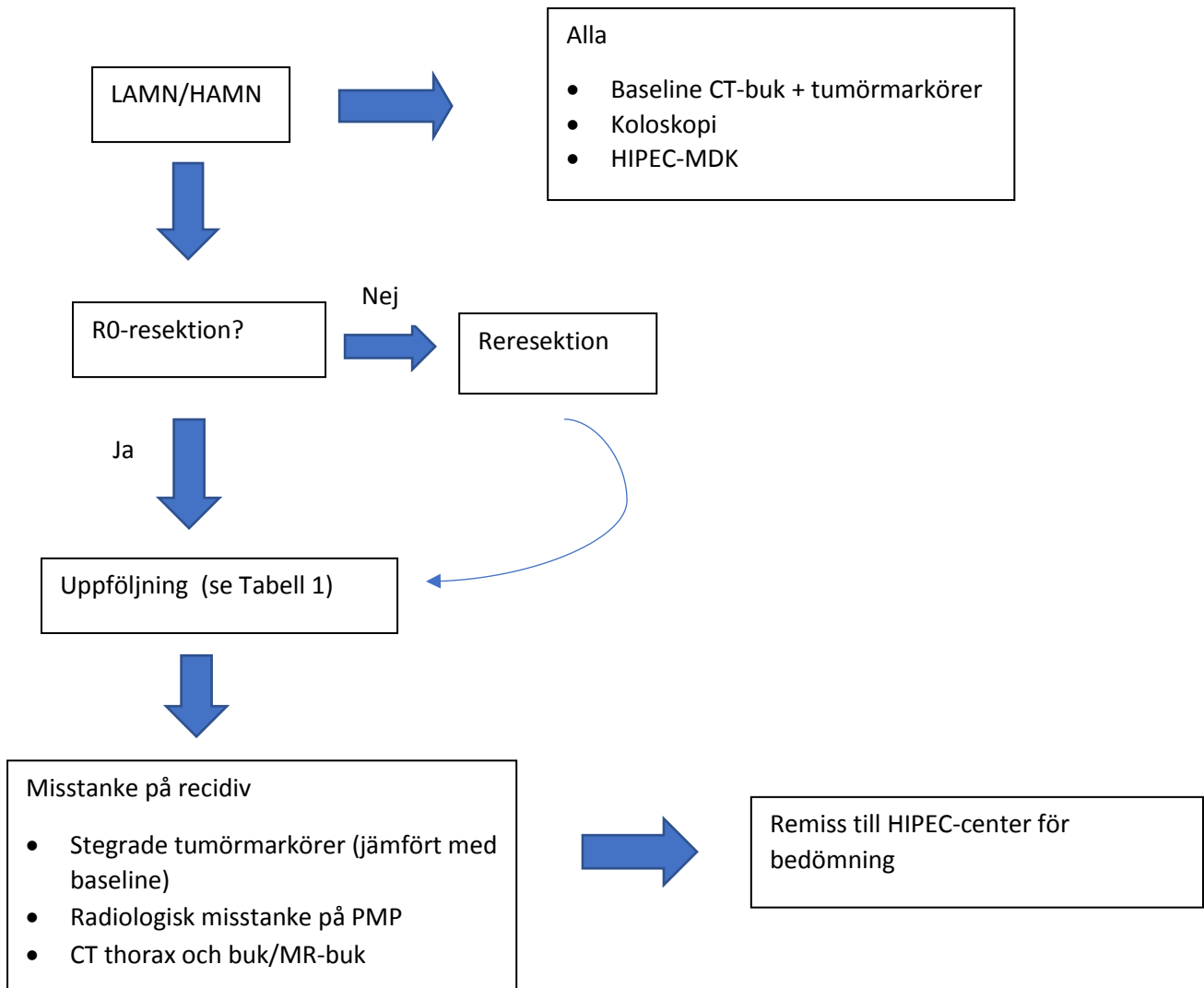
en förbättrad överlevnad men också lägre morbiditet. Svenska peritonealcancer gruppen (SPCG) har sammanställt ett nationellt behandlingsprogram baserat på ett antal studier (2-7) för patienter med LAMN. Förutsättningen för dessa rekommendationer är korrekt ställt histopatologi, hela appendix är undersökt med avseende på förekomst av perforation, EAM eller EAC. Vidare baseline radiologi utan påvisad disseminerad sjukdom och peroperativt ej kvarlämnad mucin lokalt (höger fossa) i samband med appendektomin samt säkerställt att mucin ej förekommer på andra lokaler intraperitonealt.

Baseline radiologi med CT-buk samt tumörmarkörer (CEA, CA19-9, CA125, CA72-4, CA15-3) rekommenderas för samtliga patienter för att utesluta sjukdoms dissemination (PMP-utveckling). Då synkrona kolorektala neoplasier ses i 13% av patienter med appendixneoplasier rekommenderas även koloskopi (8). Beroende på den ökade risken för PMP-utveckling vid förekomst av EAM och EAC rekommenderas tätare kontroller. Då risken är betydligt större vid förekomst av neoplastiska celler utanför appendix rekommenderas i selekterade fall med stegrade tumörmarkörer men en normal CT överväga vidare utredning med MRT-buk för att visualisera mucinimplantationer. Laparoskopi kan även övervägas men har inte plats vid uppföljningen med tanke på risken för iatrogena skador som kan uppstå peroperativt. Vi rekommenderar vidare att alla fall med LAMN ska dras på MDK och gärna remiss till en HIPEC-center för patienter med perforerad LAMN för bedömning och registrering inför framtida forskning.

Risken för regional lymfkörtelmetastasering vid mucinösa appendixneoplasier är mycket låg och en utvidgad högersidig hemikolektomi eller ileocekalresektion för lymfkörtelstatus ger ingen överlevnadsvinst jämfört med enbart appendektomi (8). Histopatologiskt radikalt exciderat icke perforerad LAMN efter en appendektomi anses färdigbehandlad. Detta förutsatt att baseline radiologi (CT-buk) inte visar på en disseminerad sjukdom. Vid fall med icke radikalt LAMN i resektionsranden kan man behöva kompletterande kirurgi med reresektion av cecalpolen alternativ ileocekalresektion). Adenocarcinom och Gobletcells cancer i appendix ska behandlas enligt vårdprogrammet för koloektalcancer med högersidig hemikolektomi. Vid en perforerad appendixcancer är rekommendationen remiss till HIPEC-center för ställningstagande till CRS-HIPEC. Patienter med ökad morbiditet och som bedöms inte kandidat för CRS-HIPEC behöver inte följas upp enligt detta program.

Nedan följer ett flödesschema för uppföljning av patienter med LAMN och high grade appendiceal mucinous neoplasi (HAMN) utifrån dess riskfaktorer för PMP-utveckling. Vi hoppas att dessa nya riktlinjer ska fungera som ett stöd i beslutsfattandet kring handläggning

av patienter med LAMN och HAMN samt ge en mer enhetlig bild av sjukdomen inför framtida forskning.



Figur 1. Flödesschema för patienter med LAMN och HAMN.

Tabell 1. Rekommenderat uppföljningsschema för patienter med LAMN och HAMN.

<b>Histopatologi</b>	<b>Uppföljning</b>
<b>Baseline för alla</b>	CT-buk + tumörmarkörer Koloskopi HIPEC-MDK
<b>Icke perforerad, R0</b>	Färdigbehandlad
<b>Perforerad utan extraappendiceal mucin eller celler</b>	CT-buk + tumörmarkörer 1 år och 3 år postoperativt
<b>Perforerad med extraappendiceal mucin</b>	CT-buk + tumörmarkörer 1 år, 3 år och 5 år postoperativt
<b>Perforerad med extraappendiceala celler</b>	CT-buk + tumörmarkörer Ev MR-buk Var 6:e månad upptill 2 år, därefter 3 år, 4 år och 5 år postoperativt

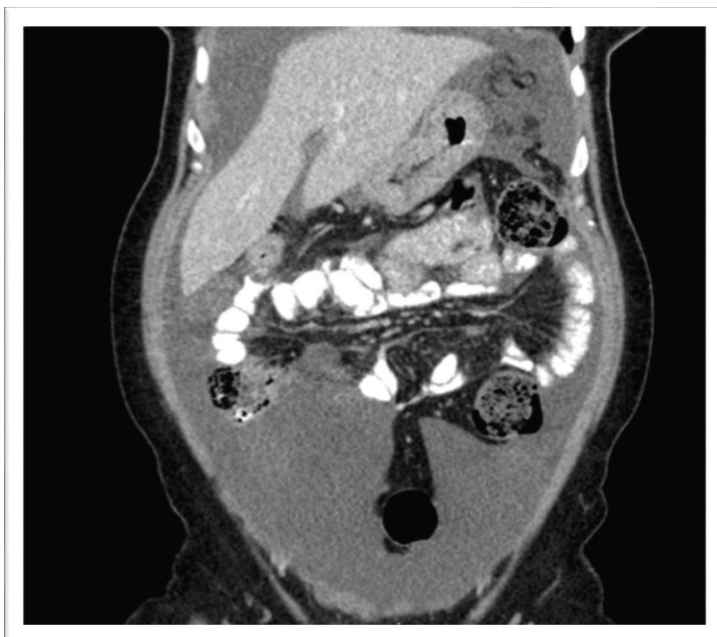

Bild 1. CT-buk på patient med pseudomyxoma peritonei.

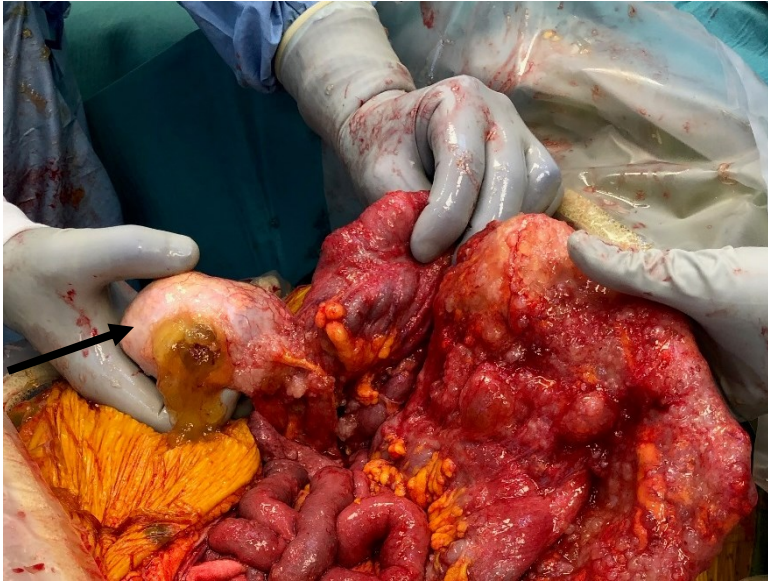

Bild 2. Patient med rupturerad LAMN i appendix (svart pil) med avancerad pseudomyxoma peritoni utbredning.

## Referenser

1. Delhorme JB, Severac F, Averous G, Glehen O, Passot G et al. *Cytoreductive surgery and hyperthermic intraperitoneal chemotherapy for pseudomyxoma peritonei of appendicular and extra-appendicular origin*. Br J Surg 105 (2018) 668-678.
2. Tiselius C, Kindler C, Shetye J, Letocha H, Smedh K. *Computed tomography follow-up assessment of patients with low-grade appendiceal mucinous neoplasms: evaluation of risk for pseudomyxoma peritonei*. Ann Surg Oncol 24 (2017) 1778-1782.
3. Pai R, Beck A, Norton J, Longacre T. *Appendiceal mucinous neoplasms, clinicopathologic study of 116 cases with analysis of factors predicting recurrence*. Am J Surg Pathol 33 (2009) 1425-1439.
4. Guaglio M, Sinukumar S, Kusamura S, Milione M, Pietrantonio F et al. *Clinical surveillance after macroscopically complete surgery for low-grade appendiceal mucinous neoplasms (LAMN) with or without limited peritoneal spread: long-term results in a prospective series*. Ann Surg Oncol 25 (2018) 878-884.
5. McDonald JR, O'Dwyer ST, Rout S, Chakrabarty B, Sikand K, Fulford PE, Wilson MS, Renehan AG. *Classification of and cytoreductive surgery for low-grade appendiceal mucinous neoplasms*. Br J Surg 99 (2012) 987-992.
6. Foster JM, Sleightholm RL, Wahlmeier S, Loggie B, Sharma P, Patel A. *Early identification of DPAM in at-risk low-grade appendiceal mucinous neoplasm patients: a new approach to surveillance for peritoneal metastasis*. World J Surg 14 (2016) 243.
7. Yantiss RK, Shia J, Klimstra DS, Hahn HP, Odze RD, Misdraji J. *Prognostic significance of localized extra-appendiceal mucin deposition in appendiceal mucinous neoplasms*. Am J Surg 33 (2009) 248-255.
8. Gonzáles-Moreno S, Sugarbaker P. *Radikal appendectomy as an alternative to right colon resection in patients with epithelial appendiceal neoplasm*. Surg Oncol 26 (2017) 86-90.